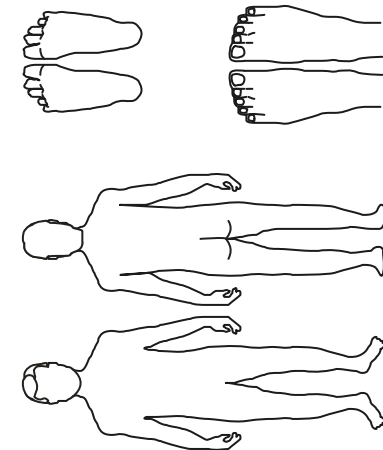


**Wundart**  
 Dekubitus   
 Ulcus cruris   
 Diabetische Gangrän   
 Verbrennung   
 Postop. Wundheilungsstörung   
 Sonstige \_\_\_\_\_

**Ausmaß der Gewebeschädigung**  
 Grad 1 = Rötung   
 Grad 2 = Blasenbildung   
 Grad 3 = Hauterstörung   
 Grad 4 = Tiefe Gewebeschädigung   
 Grad 5 = Knochenbeteiligung

**Beeinflussende Faktoren**  
 Alter   
 Adipositas/Kachexie   
 Dehydratation   
 Diabetes mellitus   
 Arteriosklerose   
 CVI chronisch venöse Insuffizienz   
 Polyneuropathie   
 Immobilität   
 Infektion (systemisch)   
 Sonstige \_\_\_\_\_

**Wundgröße**  
 Länge (cm)   
 Breite (cm)   
 Tiefe (cm)



**Besonderheiten der Wundbeschaffenheit**  
 **Nekrose**  
 Trocken   
 Feucht   
 **Infektionszeichen**  
 Rötung   
 Schmerz   
 Schwellung   
 Funktionseinschränkung   
 Überwärmung   
 **Wundumgebung**  
 Unauffällig   
 Mazeriert (leicht), diff. Defekte   
 Gerötet   
 Ödematös   
 **Wundränder**  
 Taschenbildung   
 Untermirierte Wundränder

**Wundzustand**  
 **Exsudationsphase**  
 Serös   
 Blutig   
 Eitrig   
 **Granulationsphase**  
 Blass, fibrinbelegt   
 Zyanotisch   
 Frisch - rot   
 **Epithelisationsphase**  
 Beginnend, rosa   
 Abgeschlossen

Name:   
 Geburtsdatum:   
 Therapiebeginn:   
 Datum der Erhebung:

Vorname:   
 Pat.-ID:   
 Bemerkung:   
 Hdz. PFK:

